

PRAWIDŁOWY SROM

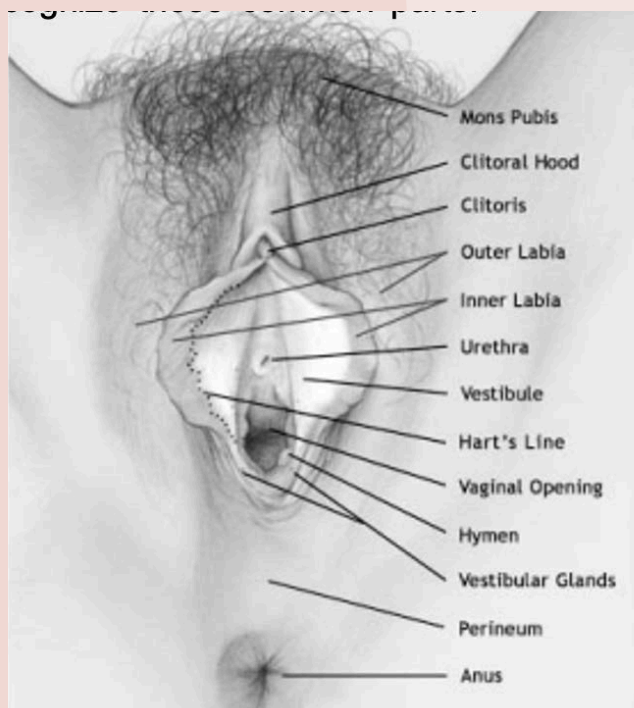


Co to jest?

Srom należy do żeńskich zewnętrznych narządów płciowych. Jest pokryty skórą czy błoną śluzową, ograniczony przez wznórek łonowy, czyli tkankę tłuszczową (pokrytą przez włosy), pachwiny i odbyt od tyłu. Posiada zewnętrzne wargi (wargi sromowe większe, pokryte włosami), wewnętrzne wargi (wargi sromowe mniejsze, pozbawione włosków) i wejście do pochwy. Struktury wokół wejścia do pochwy określa się przedsiönkiem pochwy.

Ludzie używają wielu różnych określeń, aby opisać tę część ciała. Ponieważ kobiece genitalia, w przeciwieństwie do męskich, są ukryte, mogą wydawać się tajemnicze i niejasne. Dobrym pomysłem jest poznanie swojego sromu. Ważne jest również, aby nauczyć się poprawnie nazywać swoje narządy płciowe, by móc komunikować się z pracownikiem ochrony zdrowia, niezależnie od tego, czy chcemy mówić o doznaniach przyjemności czy bólu.

Skąd mam wiedzieć, co jest normalne?



Nie wstydź się! Wiele kobiet poznaje swój srom przyglądając mu się za pomocą lusterka. Można to zrobić w pozycji stojącej lub kucznej. Badanie sromu pozwala kobiecie rozpoznać te wspólne części:

- **Wznórek łonowy (Mons pubis)**
- **Wargi sromowe (Labia)**
- **Łechtaczka (Clitoris)**
- **Przedsiönek pochwy (Vestibulum)**

Wzgórek łonowy (Mons pubis)

Jest to pokryta włosami tkanka tłuszczowa leżąca nad spojeniem łonowym. Ilość włosów może się różnić w zależności od osoby, włosy również mają tendencję do przerzedzania się wraz z wiekiem.

Wargi sromowe (Labia)

Słowo „wargi” (labia) oznacza po łacinie „usta”.

Zewnętrzne wargi sromowe to: dwa fałdy skóry i tkanki tłuszczowej które mniej lub bardziej przykrywają resztę sromu. Są one pokryte włosami łonowymi po okresie dojrzewania.

Mogą być duże lub małe, krótkie lub długie, a nawet po każdej stronie w różnych rozmiarach.

To wszystko jest normalne i jest częścią tego, co sprawia, że każda z nas jest wyjątkowa. Wargi sromowe są wrażliwe seksualnie i mogą trochę obrzmiewać, gdy kobieta staje się podniecona seksualnie.

Srom reaguje na żeński hormon, estrogen, który sprawia, że wargi sromowe wyglądają na grubsze; w miarę jak poziom estrogenów różni się w niemowlęctwie, przez okres dojrzewania, aż do starości, srom zmienia swój wygląd.

Wewnętrzne wargi sromowe są również wrażliwe i nabrzmiewają, pod wpływem pobudzenia. Są to fałdy skóry, które przechodzą od napletka łechtaczki do dolnej części wejścia do pochwy. Są cieńsze, ponieważ nie mają w sobie tłuszczu. Wargi sromowe mogą mieć małe gruczoły łojowe, które wyglądają jak żółte kropki; mogą też występować brodawki, które są maleńkimi, regularnymi, mięsistymi, różowymi wypustkami na wewnętrznej powierzchni.

Wewnętrzne wargi sromowe mogą różnić się kolorem, od różowego do brązowo-czarnego, w zależności od koloru skóry kobiety. Mogą być pomarszczone lub gładkie. Czasami mogą wystawać spoza warg sromowych zewnętrznych. Podobnie jak brodawki sutkowe, wewnętrzne wargi sromowe mogą zmieniać kolor, gdy kobieta dojrzewa lub podczas ciąży. Jest to normalne i nie przynosi szkody.

Łechtaczka (Clitoris)



Łechtaczka znajduje się poniżej punktu, w którym spotykają się od góry wewnętrzne wargi sromowe. Głowa lub żołądź łechtaczki, może wydawać się mniejsza niż groszek lub większa niż czubek palca; jej rozmiar jest różny w zależności od osoby i może mieć różne poziomy wrażliwości. Łechtaczka jest jak męski penis; nabrzmiewa i twardnieje podczas stymulacji seksualnej.

PrzedSIONEK pochwy (Vestibulum)

Jest to wewnętrzny obszar warg mniejszych, wokół wejścia do pochwy. Zazwyczaj jest to wilgotny obszar. Pewna liczba gruczołów otwiera się w tym obszarze w celu wytworzenia wydzieliny, która zwiększa się wraz z podnieceniem. Cewka moczowa (łączy pęcherz moczowy z przedSIONKIEM pochwy) również znajduje tu swoje ujście, tuż nad wejściem do pochwy. Błona dziewicza w dzieciństwie jest cienką błoną częściowo pokrywającą otwór do pochwy. U dorosłych, resztki błony dziewiczej tworzą pierścień wokół wejścia do pochwy.

Linia przejścia skóry sromu w śluzówkę sromu nazywana jest „linią Harta”.