

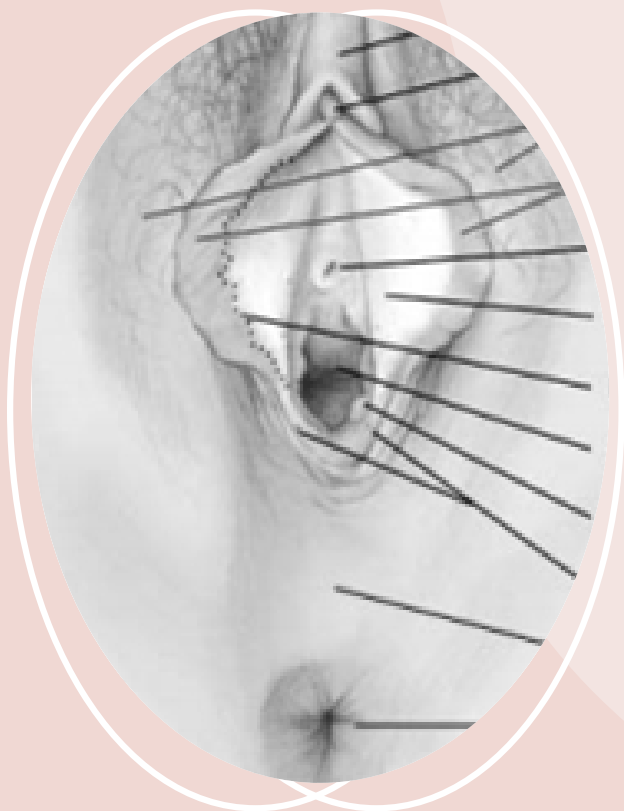Нормальная вульва



Что это такое?

Вульва - это женский наружный половой орган. Это область, ограниченная жировой подушкой, покрытой волосами (лобок), пахом и задним проходом (анус). У него есть внешние губы (большие половые губы, покрытые волосами), внутренние губы (малые половые губы, без волос) и отверстие во влагалище. Ткань вокруг входа во влагалище называется преддверием.

Люди используют много разных слов для описания этой части тела. Поскольку женские гениталии, в отличие от мужских, скрыты, они могут показаться загадочными и сбивающими с толку. Хорошая идея - лучше узнать свою вульву, чтобы избавиться от этой загадки. Также важно выучить правильные названия своих гениталий, чтобы вы могли рассказать своему врачу о своих переживаниях, будь то переживания удовольствия или боли.



Как мы узнаем, что нормально?

Не стесняйся! Многие женщины узнают свою вульву, внимательно рассматривая ее в зеркало. Это можно делать стоя или сидя на корточках. Осмотр вульвы позволяет женщине распознать эти общие части:

- Лобок
- Половые губы
- Клиитор
- Преддверие.

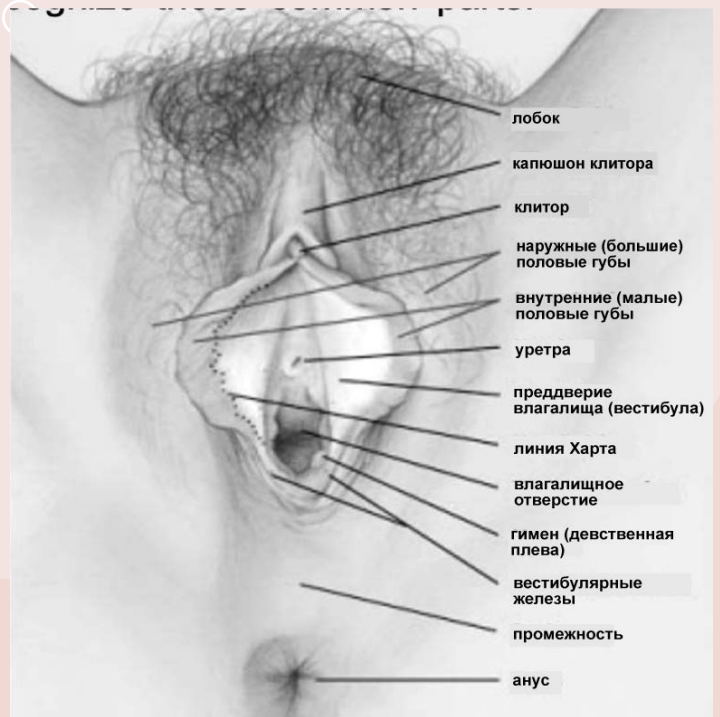
Лобок

Это покрытая волосами подушка жира, лежащая над лобковой костью. Количество волос может варьироваться от человека к человеку; волосы также имеют тенденцию становиться тоньше с возрастом.

Labia

Слово половые губы на латыни означает «губы» (а единственная «губа» - это «губа»). Наружные половые губы представляют собой две складки кожи и жировой ткани и более или менее скрывают остальную часть вульвы. После полового созревания они покрываются лобковыми волосами. Они могут быть большими или маленькими, короткими или длинными и даже двух разных размеров. Все это нормально и является частью того, что делает каждого из нас уникальным. Они сексуально чувствительны и могут немного опухнуть, когда женщина сексуально возбуждена.

Вульва реагирует на женский гормон эстроген; эстроген делает половые губы толще; по мере того как уровень эстрогена изменяется от младенчества до полового созревания и до старости, внешний вид вульвы меняется.



Внутренние половые губы также чувствительны и опухают при возбуждении. Это складки кожи, которые идут от капюшона клитора до нижней части влагалища. Они тоньше, потому что в них нет жира. На половых губах могут быть маленькие сальные (масляные) железы, которые выглядят как желтые точки, или могут быть сосочки, которые представляют собой крошечные регулярные мясисто-розовые выступы на внутренней поверхности. Цвет внутренних половых губ может варьироваться от розового до коричневатого-черного, в зависимости от цвета кожи женщины. Они могут быть морщинистыми или гладкими. Иногда они торчат между наружными половыми губами. Как и соски, внутренние половые губы могут менять цвет по мере взросления женщины или во время беременности. Это вариации нормального состояния и они безвредны.

Клитор



Клитор расположен ниже точки, где встречаются внутренние половые губы. Головка клитора может казаться меньше горошины или больше кончика пальца; его размер варьируется от человека к человеку, и он может иметь разный уровень чувствительности. Клитор подобен мужскому пенису; во время сексуальной стимуляции она становится эрегированной.

Преддверие.

Это внутренняя область внутренних губ вокруг входа во влагалище. Обычно это влажная область. Несколько желез открываются в этой области, вырабатывая секреты, которые увеличиваются при возбуждении. Уретра (соединяющая мочевой пузырь с внешней стороной) также открывается в эту область, прямо над входом во влагалище. Девственная плева в детстве представляет собой тонкую мембрану, частично закрывающую вход во влагалище. У взрослых остатки девственной плевы образуют кольцо вокруг входа во влагалище. Линия перехода от кожи вульвы к более гладкой переходной коже вульвы называется «линией Харта».